

CALCINOSIS UNIVERSAL: UNA MANIFESTACIÓN ATÍPICA DE LAS COLAGENOSIS.

¿ES UNA VÍA COMÚN O VÍAS DIFERENTES DEL PROCESO INFLAMATORIO?

A. IGLESIAS GAMARRA, P. MÉNDEZ PATARROYO, F. RONDÓN HERRERA, A. IGLESIAS RODRÍGUEZ* Y J.F. RESTREPO SUÁREZ

SERVICIOS DE MEDICINA INTERNA Y REUMATOLOGÍA. UNIVERSIDAD NACIONAL DE COLOMBIA. SANTA FE DE BOGOTÁ. COLOMBIA. * WRIGHAM AND WOMEN HOSPITAL. BOSTON. EE.UU.

La calcificación y osificación extraesquelética son patologías que observamos frecuentemente en la práctica clínica. En este artículo presentamos tres casos de calcinosis universalis, una con dermatomiositis, una con lupus y otra con esclerodermia sin esclerodermia. Aun cuando la patogénesis del proceso inflamatorio es diferente en las tres enfermedades, existe una vía común que conduce al depósito de sales de calcio en los tejidos. El proceso inflamatorio deja un sustrato tisular lesionado que predispone al desarrollo de calcificaciones distróficas.

Extraskeletal ossification and calcifications are pathologies that we observed frequently in clinical practice. In this paper we presented three cases with calcinosis universalis: one with dermatomyositis, one with systemic lupus erythematosus and another with scleroderma. Although the pathogenic of the inflammatory process is different in the three diseases, there is a common pathway that conducted to deposit of calcium salt in the tissues. The inflammatory process leave an injured tissue that predisposed to development of dystrophic calcifications.

PALABRAS CLAVE: *calcinosis universalis, calcificación distrófica.*

KEY WORDS: *calcinosis universalis, dystrophic calcification.*

INTRODUCCIÓN

La calcificación y osificación extraesqueléticas son patologías que observamos frecuentemente en la práctica clínica. Sin embargo, existen pocos informes en la literatura médica y el conocimiento acerca de estas entidades y su tratamiento es aún muy precario.

Guy Patin¹, en 1962, describió el caso de una mujer que adquirió una consistencia dura en algunos tejidos, comparable a la de la madera (*dure comme du bois*). Munchmeyer², en 1869, denominó a esta enfermedad miositis osificante progresiva. Teissier³, en 1876, describió unos depósitos calcáreos en una mujer de 21 años en diferentes sitios del cuerpo y en 1878 Weber⁴, los asocia por primera vez a la esclerodermia.

El depósito de calcio y fosfatos a nivel extraesquelético se presenta frecuentemen-

te por la precipitación de sales amorfas, las cuales constituyen conglomerados de cristales de hidroxapatita. En otros casos, en cambio, se evidencia una verdadera neoformación ósea^{5,6}. Los términos «calcificación distrófica» y «calcinosis» se han utilizado para designar diferentes tipos de depósitos calcícos, pero realmente el significado es el mismo: depósitos de calcio en tejidos extraesqueléticos, como el tejido subcutáneo, tejido desvitalizado o previamente lesionado^{5,6}. El mecanismo de calcificación a nivel de los diferentes tejidos biológicos ha sido objeto de muchas investigaciones. Se han podido identificar depósitos de calcio en plantas así como en animales vertebrados e invertebrados, siempre en asociación con una matriz orgánica^{5,6}. La mayoría de los depósitos patológicos de calcio suelen presentarse como cristales de hidroxapatita, pero generalmente se carece de la estructura de la matriz osteoide en el sitio del depósito. No existe evidencia clara acerca de los fenómenos metabólicos que rigen los depósitos de calcio. Para que se presente el depósito de calcio aberrante en los diferentes tejidos, se requiere una alteración estructural en el área comprometida como ocurre en la cal-

cinosis de la esclerosis sistémica progresiva (ESP), de la enfermedad mixta del tejido conjuntivo (EMTC), de la dermatomiositis y/o polimiositis (DM-PM) en casos excepcionales del lupus eritematoso generalizado (LEG), en el pseudoxantoma elástico, pero no se ha logrado demostrar de manera definitiva una alteración a nivel del metabolismo del calcio, del fósforo, de la vitamina D, de la paratohormona, ni la calcitonina, que explique una calcinosis universal^{5,6}.

La calcinosis puede ser circunscrita, generalizada o pseudotumoral, idiopática o estar asociada con algunas de las enfermedades del tejido conjuntivo. De acuerdo con el tejido, la calcinosis puede localizarse en la piel (superficial), en el tejido celular subcutáneo de las áreas de extensión de las articulaciones (codos, rodillas), o depositarse en tejidos más profundos (músculos), como ocurre en la calcinosis universal. La calcinosis puede localizarse en tejidos desvitalizados como en la endocarditis infecciosa o en la tuberculosis, aunque también se ha observado calcinosis en algunas enfermedades de etiología desconocida como la microlitiasis alveolar pulmonar y la calcinosis

Correspondencia: A. Iglesias Gamarra. Diagonal 117, 312-87. Santa Fe de Bogotá. Colombia.

arterial y glomerular descrita principalmente en los neonatos. Los depósitos calcáreos de cristales de apatita en las bur-sas o los tendones suelen ser otra modalidad de presentación de la calcifi-cación distrófica. En efecto, en muchas ocasiones puede existir un daño previo microvascular, a veces asociado a micro-traumas (como ocurre en la periartritis del hombro), pero en algunas enfermeda-des tales como los depósitos familiares de hidroxapatita, no se conoce muy bien cómo se depositan estas sales cálcicas en las articulaciones^{5,6}. Nos preguntamos por qué no ocurre una calcificación dis-trófica a nivel del tracto gastrointestinal a pesar de algunos procesos inflamato-rios, como los que se observan en los pa-cientes con esclerosis sistémica progresi-va o en la enfermedad mixta del tejido conjuntivo, como tampoco se observa cal-cinosis en otros órganos como cerebro, corazón, pulmón, riñón, sino estrictamente en piel, tejido celular subcutáneo y músculos como lo apreciamos en las cola-genosis ya citadas. Existe compromiso de piel, tejido celular subcutáneo o mús-culos al tiempo en cada una de las cola-genosis ya citadas, o cada una de estas pa-tologías sólo compromete un área. Finalmente existe una vía común en el origen de la calcinosis localizada o uni-versal en pacientes con ESP, EMTC, DM-PM o LEG, o se origina a través de me-canismos patogénicos diferentes^{5,6}. En los últimos 15 años hemos recopilado todos los casos en los cuales documentamos la calcinosis tanto a nivel radiológico clíni-co como por histología. Al revisar nues-tra casuística encontramos 51 pacientes con calcinosis localizada y 3 pacientes con calcinosis universal.

MATERIAL Y MÉTODOS

Se revisaron las historias clínicas y los pa-cientes que asistieron a la consulta exter-na del Hospital San Juan de Dios de Bo-gotá desde 1967 hasta 1996 y a la Clínica de Fracturas de Barranquilla desde enero de 1985 hasta diciembre de 1999. Se estu-diaron aproximadamente 475 pacientes (250 con lupus eritematoso sistémico, 160 con esclerosis sistémica progresiva y CREST, 50 con dermato/polimiositis y 15 con en-

fermedad mixta del tejido conjuntivo). To-dos llenaron los criterios de la ACR (*Ame-rican College of Rheumatology*) para las en-fermedades mencionadas. Se documentaron 51 pacientes con calcinosis distróficas, 48 con calcinosis localizada y 3 con calcino-sis universal. De los 48 pacientes con cal-cinosis localizada, 40 tenían esclerodermia (25 con la forma difusa y 15 con CREST) y en ellos la calcinosis estaba localizada en áreas periarticulares de las manos; tres pa-cientes tenían DM y 2 PM, con calcinosis localizada a nivel paraarticular y a nivel muscular. Tres pacientes con EMTC con calcinosis localizadas a nivel articular es-pecialmente en las manos. Todos estos hallazgos ya han sido descritos en la lite-ratura. En vista de que esto no aporta nada nuevo al conocimiento de la calcinosis, sólo informamos de tres pacientes con cal-cinosis universal: una paciente con ESP con 15 años de seguimiento, un LEG con 10 años de seguimiento y una paciente con DM con 5 años de seguimiento. Por las características clínicas, por la evo-lución de su enfermedad y sus diferen-cias histopatológicas, planteamos que las cal-cinosis universalis pudiesen representar tres procesos diferentes a nivel de la inflama-ción, pero una vía final común a nivel del depósito calcáreo (calcinosis distrófica).

PRESENTACIÓN DE LOS CASOS

CASO 1

Presentamos el caso de una mujer de 16 años natural y procedente de Montería. La enfermedad se inició a los 7 años (en 1989) de edad con pérdida de la fuerza muscu-lar, cansancio, dificultad para levantarse y para subir escaleras. Simultáneamente no-taba la presencia de lesiones eritematosas levantadas a nivel de interfalángicas pro-ximales (IFP), metacarpofalángicas (MCF) (pápulas de Gotron), y además lesiones de tipo violáceo alrededor de los ojos. Du-rante 2 años la paciente presentó la sinto-matología pero no tuvo ningún diagnóstico. Ocho meses después la paciente presentó dolor y aumento de volumen de los tobi-llos y al examen físico se encontró un sop-lo sistólico GII/VI en foco mitral y se pensó en una fiebre reumática. Se practi-

có un ecocardiograma y se le documentó un prolapso de la válvula mitral. Sólo hasta el 26/08/1991 el médico tra-tante le encuentra una disminución de la fuerza en miembros superiores e inferio-res (G II/V, Gowers positivo y las pápulas de Gotron y el signo de heliotropo en pár-pados). Se le hace un diagnóstico de im-presión: dermatomiositis, que se confir-mó por histopatología y electromiografía. Se le inició tratamiento con prednisona 1 mg/kg/día, casi 3 años después del ini-cio de los síntomas, en ese momento la niña tenía un peso de 30 kg y una talla de 132 cm, y recibió 40 mg de prednisona en dosis dividida. En una evolución de su enfermedad narrada en su historia clínica se escribe «la paciente ha recuperado por completo la fuerza en cada segmento, pero tiene los efectos de los esteroides como el síndrome de Cushing y la presencia de estrías en la cara interna del miembro in-ferior izquierdo y en los codos de la pa-ciente se observan depósitos calcáreos fistulizados por lo que recibió tratamien-to con dicloxacilina por una infección so-breagregada. En 1992 se le cambió la pred-nisona por 30 mg de deflazacort en dosis dividida. A partir de diciembre en 1992 hasta el 13 de enero de 1998 la paciente recibió tratamiento con 24 mg de de-flazacort con una mejoría parcial de su fuerza muscular a nivel espinal, pero muy poco a nivel de miembros superiores y miembros inferiores que la obligó a utili-zar una silla de ruedas desde julio de 1997 hasta el presente. También presenta una contractura severa de rodillas y codos. Ade-más del deflazacort se le inició tratamien-to con 100 mg de azatioprina. Los niveles de creatinogosoquinasa (CPK) informados desde 1991 fueron normales (15,70 U, 30 U, 26 U, 91 U) y los valores de su citología hemática mostraron un sín-drome anémico con valores de hemoglobi-na que oscilaron entre 7,8 g y 11,5 g/l. En diciembre de 1998, la paciente con-sultó a la clínica de fractura de Barran-quilla en silla de ruedas. La paciente estaba consciente, orientada, con dificultad para movilizar sus miem-bros (superiores e inferiores) pero podía levantar el cuello. Se observa una atrofia muscular intensa en tronco, miembros superiores e inferiores, y se notaron tume-facciones de tipo calcáreo a nivel de todo

el cuerpo, pero además una contractura severa especialmente de rodillas y codos.

Diagnósticos

Dermatomiositis, fibrosis muscular, calcinosis universal, amenorrea primaria y osteoporosis severa.

Los datos más importantes relacionados con su patología fueron: en las radiografías simples de tórax, huesos largos, pies y rodillas, se notó una pérdida de la masa muscular en las estructuras descritas y se observaron calcificaciones generalizadas de todo el aparato muscular (fig. 1). En la radiografía de pelvis se observaron múltiples calcificaciones distróficas, en pared abdominal, cara interna y externa de los muslos (fig. 2).

La gammagrafía ósea mostró hipotrofia muscular intensa. En la densitometría ósea (22-12-1998) se evidenció osteoporosis intensa con un *T-score* en L2-L4 de -8,66 desviaciones estándar. La biopsia muscular y tejido celular subcutáneo documentó fibrosis intensa del tejido muscular con depósitos calcáreos.

En el laboratorio encontramos: hemoglobina de 9 g/%, hematocrito 32%, leucocitos 7.900 mm³ (neutrófilos 64%, cayados 1% eosinófilos 1%, linfocitos 30%), recuento de plaquetas 453.000 /mm³, hierro sérico 26 mcg, capacidad de fijación del Fe 520 mg, porcentaje de saturación: 4,7%. El frotis de sangre periférica mostró microcitosis +++++, poiquilocitosis ++, hipocromia +++++.

Otros hallazgos fueron los siguientes: sodio: 139 meq/l, potasio: 3,7 meq/l, cloro: 102 meq/l, calcio: 4,9 mg/l, calcio: 2,0 mg/l, fósforo 3,5 mg/100 ml, calciuria: 80 mg/24 horas, fosfaturia: 800 mg/24 horas, CPK:35 U (36-188) y LDH: 458 U.

Diagnósticos finales

Calcinosis universalis secundaria a dermatomiositis; osteoporosis intensa secundaria a corticoides e inmovilización; fibrosis muscular y anemia ferropénica. Se inició tratamiento con citrato de calcio 1,0 g, alendronato sódico 10 mg/día, calcitriol 0,25 mg/día y sulfato ferroso, pero

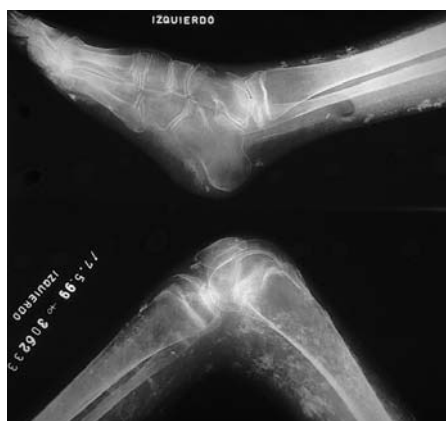
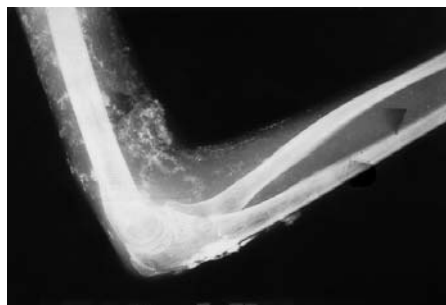
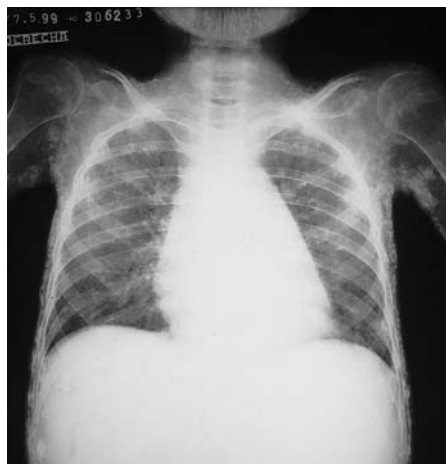

Fig. 1. Radiografía simple de tórax (A) huesos largos (B) pies y rodillas (C). Se observa una pérdida de la masa muscular en las estructuras descritas como también calcificaciones generalizadas de todo el aparato muscular.

lo más importante fue que se le suspendieron los esteroides y la azatioprina y se le inició un proceso de rehabilitación física y psicológica.

CASO 2

Se trata de una mujer, natural y procedente de Barranquilla, de 24 años actualmente. La enfermedad se le inició a los 13 años de edad, en septiembre de 1992, con poliartritis simétrica que comprometía manos (muñecas, metacarpofalángica-interfalángicas proximales), codos, rodillas,

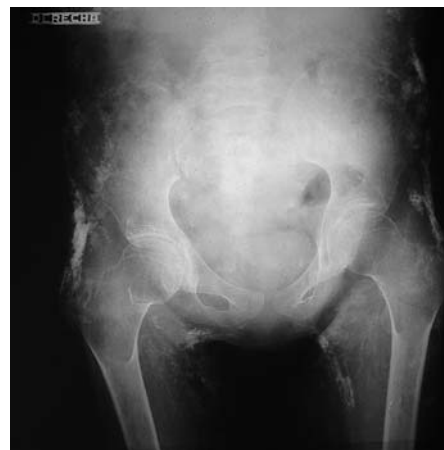

Fig. 2. Radiografía de pelvis donde se observan múltiples calcificaciones distróficas, en pared abdominal, cara interna y externa de los muslos.

tobillos y dedos de los pies. Además presentaba un rash generalizado, migraña hemicránea izquierda, caída del cabello y pápulas en miembros inferiores. Durante su evolución al comienzo de la enfermedad refería odinofagia.

A finales de 1993 la paciente consulta por oliguria, edema de miembros inferiores y palpebral y se le documenta una proteinuria de 1,5 g/24 horas y sedimento telescópico. Anticuerpos antinucleares 1:5.020 patrón moteado, anti-Sm positivo y anti-ADN positivo.

Una biopsia renal (No. 2109-93) mostró glomerulonefritis proliferativa difusa, grado IV según la OMS, con depósitos de IgG, IgA, IgM, C3 y C4.

Además de lo anterior la paciente consulta por alopecia y vasculitis a nivel palmar en ambas manos, astenia, adinamia y dolor torácico.

En los exámenes de laboratorio se documentó anemia, leucopenia, linfopenia y una proteinuria de 2,0 g/24, hematuria y cilindros granulosos y hemáticos. Se confirmó un diagnóstico de lupus eritematoso generalizado.

Durante los años 1993 y 1994 el problema de la paciente fue su compromiso renal, articular y el rash en piel. Se le iniciaron bolos de endoxan (ciclofosfamida) cada tres meses, un bolo diario de metilprednisolona durante tres días (500 mg en cada bolo), isoniazida (300 mg) y en 1994 sulfato de cloroquina (Aralen); llamaba la atención que al reducir la dosis de esteroides se reactivaba su cuadro articular y en un renograma que se le practicó en septiembre de

1994 se demostró un alargamiento del tiempo de tránsito, lo que nos indicó compromiso parcial de sus riñones, depuración de creatinina 76 ml/min. Debido a la poca mejoría de su cuadro articular, a pesar de utilizar 15 mg de prednisona durante un año se le añade metotrexate 7,5 mg/semanal por su problema articular y renal. En 1995 se le documenta una peri-miocarditis lúpica, persistía algo de actividad renal (depuración de creatinina de 59,7 ml/min y una proteinuria de 478,5 mg/24 horas).

Hay una mejoría de su cuadro articular y cutáneo. Por intolerancia al metotrexate (diarrea), se le agregan 100 mg de azatioprina/día.

En junio de 1995 consulta por un dolor en la zona gemelar, aumento de volumen de la pierna derecha, no se documenta trombosis venosa por doppler pero la paciente nuevamente tiene lesiones vasculíticas en manos, rash en tronco y miembros inferiores, además de odinofagia y disfagia alta.

En diciembre de 1995 la paciente consulta por pequeñas úlceras en varias áreas de los brazos, antebrazos, muslos y glúteos, asociada a la poliartritis de manos, rodillas y tobillos. Mejora su nefritis lúpica, pero persiste la anemia, la leucopenia y la linfopenia. En marzo de 1996 persisten las lesiones de vasculitis en manos, tronco, glúteos y asociado a una lesión isquémica del quinto dedo de la mano derecha (necrosis de la falange distal). Además persistían la anemia y la linfopenia. Las pruebas de función hepática, colesterol triglicéridos fueron normales, calcemia de 9,7 mg y fósforo de 3,8 mg. Además de la dosis de esteroides de 30 mg, asociada a la azatioprina de 100 mg/día, cada tres meses se le aplicaba un bolo de ciclofosfamida de 500 mg.

Desde el inicio de la enfermedad la paciente presentaba títulos de anticuerpos antinucleares positivos de 1:640 patrón homogéneo y títulos de anti-ADN positivos y altos en forma persistente, y en una de sus determinaciones los niveles fueron de 3.648 UI/ml. Niveles de anticardiolipina de los isotipos IgG e IgM siempre negativos.

En diciembre de 1996 presenta una neumonitis lúpica, además está febril, con pérdida de peso y artritis de rodillas y tobillo derecho.

En marzo de 1997 se le observan múltiples lesiones microulcerativas en brazos, antebrazos, muslos, piernas y tronco y se plantea la posibilidad de una calcinosis generalizada. En la radiografía de antebrazos se observan claramente las calcificaciones en brazos y antebrazos. La radiografía de pelvis muestra calcificaciones (fig. 3).

En una ultrasonografía de calcáneo se le documentó una osteopenia secundaria a esteroides. En una biopsia de piel se documenta la calcinosis, granuloma a cuerpo extraño asociada a inflamación aguda y crónica severa.

En julio de 98 la paciente presenta una recaída de su nefropatía dada por proteinuria de 7,1/24 horas, pero una mejoría de sus lesiones cutáneas.

En marzo de 1999 persiste la nefropatía pero llaman la atención las lesiones ulceronecróticas que comprometen el cuero cabelludo, por lo que se decide incrementar la dosis de esteroides a 30 mg de prednisona diaria.

Actualmente la paciente se encuentra en remisión, pero llaman la atención las lesiones nodulares en todo el tronco, glúteos y miembros compatible con depósitos calcáreos de calcinosis universalis (fig. 4).

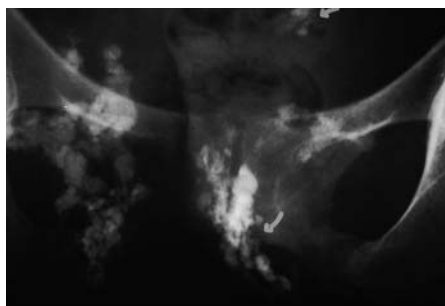


Fig. 3. Radiografía de pelvis que muestra calcificaciones difusas.

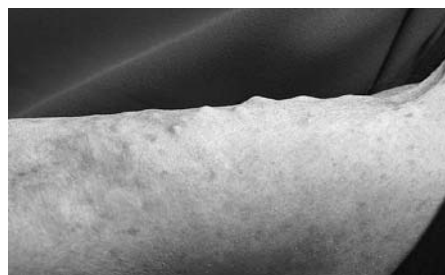


Fig. 4. Lesiones nodulares en miembros superiores.

CASO 3

Se trata de una paciente de 64 años, sexo femenino, nacida y residente de Barranquilla, que consultó el día 14 de abril de 1986 al doctor porque desde 1984 notó algunas tumefacciones en la piel, adelgazamiento y angustia. Las primeras tumefacciones aparecieron en el surco interglúteo y en los glúteos mayores; posteriormente aparecieron a nivel de la piel del trocánter mayor en forma simétrica y en la cara lateral de los muslos.

Seis meses después aparecieron las tumefacciones en las rodillas (cara anterior y posterior), codos (a nivel del olécranon), pies y piernas (cara anterior y posterior). No se observaron en la cara interna de los muslos, ni en el tronco, excepto una pequeña tumefacción a nivel del omoplato derecho. En los dos últimos años se han fistulizado a la piel con expulsión de un material blanquecino especialmente en los glúteos, codo izquierdo y cara anterior de la pierna izquierda.

Antecedentes

En 1962 a la paciente se le diagnosticó una enfermedad de Graves-Basedow y se le inició tratamiento con tapazol 45 mg/día, en dosis dividida y lugol (yoduro de potasio). Durante dos años le practicaron ese tratamiento con muy poca mejoría y en 1964 le practicaron tiroidectomía subtotal. En 1986, tuvo una recaída que se caracterizó por enflaquecimiento y pánico.

Al examen físico se encontró una paciente enflaquecida y angustiada, tolerando el decúbito, PA 170/80, peso 40,7 kg; talla 1,51 metros, FC 76 /min, ojos saltones, retardo palpebral, cuello normal, cardiopulmonario normal, abdomen sin megalias, genitourinario normal, osteoarticular normal y fuerza muscular normal.

La química sanguínea encontrada se observa en la tabla 1.

En la piel se aprecian tumefacciones y cúmulos de calcio en forma de nódulos subcutáneos en codos, rodillas, regiones trocántéricas, cara lateral de muslos, cara anterior de piernas, pies, omoplato derecho, sacro y glúteos (fig. 5). Se observó fis-

Tabla1
Hallazgos de laboratorio en el caso 2

Laboratorio	Valor	Valor normal
Ca sérico	76 mg/100 ml	8,4-10,6 mg/100
Fósforo sérico	3,8 mg/100 ml	2,5-4,8 mg/100
Fosfatasa alcalina	90 UI	65-306 UI
Bilirrubina total	0,29 mg/100	0,2-1 mg/100
SGOT	14 U	10-50 U
SGPT	10 U	5-30 U
RA test	Negativo	
PCR	Negativo	
ANA	1/640 p. citoplasmático	
C3	116 mg/dl	50-110 mg/dl
C4	19,8 mg/dl	10-40 mg/dl
ENAs	Negativos	
IgG	1.750 mg/dl	700-1.800 mg/dl
IgM	284 mg/dl	70-350 mg/dl
IgA	970 mg/dl	90-490 mg/dl
Orina		
Calciuria/24 h	91,8 mg	60-180 mg
Fosfatúria 24/h	344,4 mg	240-1.000 mg
Uricosuria 24/h	393,2 mg	250-550 mg
Depuración de creatinina	137 ml/min	70-130 ml/min
Capilaroscopia	Patrón SD	
Densitometría osea	Normal	
T3	350 mg/ml	
T4	14 ng/ml	

tulación en codo izquierdo y cara anterior de la pierna izquierda, que drenaba un material blanco-amarillento. En la radiografía de manos de la paciente se observan cúmulos de depósitos calcáreos a nivel de manos (interfalángicas distales [IFD], metacarpofalángicas [MCF] y carpos) (fig. 6).

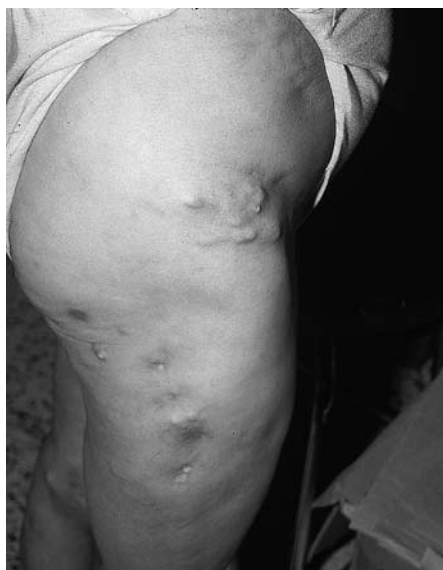

Fig. 5. Tumefacciones y cúmulos de calcio en forma de nódulos subcutáneos en regiones trocántericas, cara lateral de muslos y cara anterior de piernas.

La impresión diagnóstica fue: hipertiroidismo recidivante, hipoparatiroidismo postquirúrgico y síndrome de Thibierge-Wessenbach (esclerodermia más calcinosis).

En los estudios paraclínicos encontramos que la citología hemática, la química sanguínea, pruebas inmunológicas y las pruebas de funcionamiento renal fueron normales. Una biopsia de piel mostró: epidermis de grosor normal, cúmulo de colágeno y fibrosis de hipodermis y de la dermis que atrofia anexos y vasos y cú-

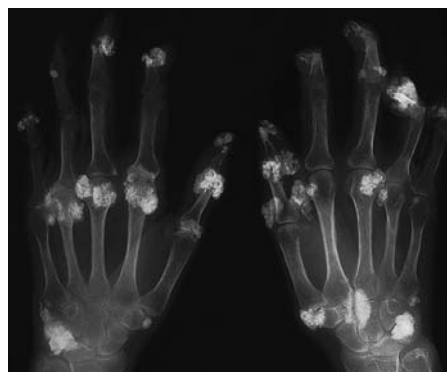

Fig. 6. Radiografía de manos de la paciente donde se observan cúmulos de depósitos calcáreos a nivel de las manos (interfalángicas distales, metacarpofalángicas y carpos).

mulo masivo de calcio en toda la dermis. Con estos hallazgos se hizo un diagnóstico histológico de escleroderma y calcinosis cutis.

Con base en el diagnóstico de escleroderma sin escleroderma se le inició tratamiento con colchicina 1,0 mg/día y diltiazem, 120 mg/día.

DISCUSIÓN

La calcinosis cutis es un término que se utiliza indiscriminadamente para describir a un grupo de enfermedades en el cual la vía final es el depósito de sales calcáreas en la piel, este depósito a nivel de la piel fue observado inicialmente por Virchow en 1855. Las clasificaciones de la calcinosis cutis son iguales en la mayoría de los textos de enfermedades metabólicas y en los artículos especializados en estos tópicos y siempre se clasifican en cuatro tipos: metastásico, distrófico, iatrogénico e idiopático. Muchas veces los términos distróficos o idiopáticos se confunden y lo único que realmente se ha logrado identificar adecuadamente son las calcinosis distróficas, secundarias a varias patologías (tabla 1). Las calcinosis distróficas o idiopáticas a su vez la dividen en calcinosis cutis circunscrita, calcinosis cutis universalis y la calcinosis tumoral⁵⁻¹⁴.

Los mecanismos fisiopatológicos para explicar los depósitos insolubles de calcio son secundarios a factores locales (tejidos necrosados e inflamados) y a factores sistémicos. Casi siempre los depósitos calcáreos son de fosfato de calcio amorfo o cristales de hidroxapatita. Los factores sistémicos implicados en la calcinosis cutis generalmente son de tipo metabólico y casi siempre ocurre por existir una hipercalcemia o una hiperfosfatemia, cuando el producto calcio-fósforo excede a una concentración de $70 \text{ mg}^2/\text{dl}^2$, sin que exista un tejido lesionado, sino por efecto del incremento de los niveles de paratohormona, o al péptido relacionado con la paratohormona, ocasionando un incremento extracelular de calcio-fósforo, que deriva hacia un incremento a nivel intracelular, nucleación de los cristales y precipitación cristalina, ocasionando la calcificación ectópica de los pacientes con hiperparatiroidismo, o por los tumores productores

del péptido relacionado con la paratohormona^{5,6,14}. No encontramos informes de calcinosis universalis asociado a estas patologías. Pero al revisar la literatura, es difícil encontrar informes sobre calcinosis universalis y las descripciones casi siempre están relacionadas con la dermatopolimiositis¹⁵⁻²⁵ y a la esclerodermia²⁶⁻³⁰, muy pocos informes existen sobre lupus³¹⁻⁴¹ y sobre enfermedad mixta del tejido conjuntivo⁴²⁻⁴⁴. Nuestros casos de colagenosis con calcinosis distróficas en manos, codos, rodillas, pies y brazos son similares a las descripciones hechas en los diferentes informes de la literatura, es decir, calcinosis cutis circunscrita a esas áreas articulares asociada al daño tisular regional, que al producirse la desnaturalización de las proteínas se unen preferencialmente al fosfato y luego las sales de calcio se unen al fosfato señalando la precipitación del fosfato de calcio, en estos tejidos desvitalizados a nivel del tejido celular subcutáneo de los pacientes con esclerodermia y dermatomiositis, pero en los pacientes lúpicos existen pocos informes y los que existen no explican los mecanismos para analizar la calcinosis distrófica localizada, y menos aún explicar la calcinosis universalis⁴⁵. Los tres casos que informamos en este artículo tienen una característica común y es el comienzo gradual de la calcinosis cutis, casi siempre asintomáticos excepto en la paciente con lupus. La paciente con dermatomiositis y la paciente con esclerodermia se encontraban asintomáticas o en remisión, a diferencia de la paciente con lupus que tenía un lupus muy activo. No existe una predisposición genética en estos pacientes con calcinosis universalis y sólo a nivel racial se ha observado que la calcinosis tumoral es más común en la raza negra de herencia surafricana, y de todas las calcinosis cutis es la que más se informa en la literatura universal¹⁴. En la calcinosis cutis universalis idiopática, de acuerdo a los pocos informes que existen en la literatura, no es claro el concepto de idiopático y son tan escasos los informes que no se puede descartar que sean secundarios a una colagenosis⁴⁶⁻⁵⁶.

La primera descripción del término calcinosis se utilizó en 1876 para Teissier³ en una mujer de 21 años, que desde niña tenía depósitos calcáreos en diferentes sitios de su cuerpo. Weber⁴ dos años después, la

asocia a una esclerodermia y es la primera descripción de la asociación de calcinosis y esclerodermia, probablemente el caso de Teissier sea una polimiositis. La subdivisión de circunscrita y universal se empezó a plantear por Reines⁵⁷ en 1907, fue una subdivisión arbitraria pero describía la distribución de los depósitos calcáreos en calcinosis localizada y universalis. El reconocimiento en la literatura universal de la asociación entre esclerodermia y calcinosis la hizo Thibierge y Weissenbach^{58,59} en 1911. Posteriormente se describen algunos casos en niños con calcificaciones en el tejido celular subcutáneo por Weber⁵² en 1913, Morse⁶⁰ en 1921, Tisdall y Erb⁶¹ en 1924, Wilens y Deby¹⁷ en 1926, Baner et al²⁰ en 1931 quienes describieron en la mayoría de los casos depósitos calcáreos en tejido celular subcutáneo y en los músculos. La segunda descripción de calcinosis localizada en una esclerodermia fue realizada por Thibierge y Weissenbach⁵⁸⁻⁵⁹ en 1911, 12 años después Langme⁵² en un artículo clásico planteó la relación de calcinosis en pacientes con esclerodermia, dermatomiositis y en una entidad que él denomina miositis fibrosa. Posteriormente en 1931 Steinitz⁶³ hizo una revisión exhaustiva sobre calcinosis, incluyendo sus casos y analizó algunas publicaciones por Rohstein y Welt⁴⁸ en 1936, Atkinson y Weber⁶⁴ en 1938, Label y Madsen¹⁶ en 1947, Wheeler⁶ en 1957, Kilburn⁴⁷ y Sunderman⁴⁹ en 1957, pero que en la mayoría de estas descripciones fueron calcinosis intersticiales, algunas asociadas a enfermedades del tejido conectivo y otras «idiopáticas».

A pesar de las pocas publicaciones sobre estos hallazgos, Tuffanelli observó y analizó el tiempo en aparecer la calcinosis en la esclerodermia y documentó que en sus casos la calcinosis aparece 11 años después del inicio de la enfermedad y la encontró en el 9% de sus pacientes⁶⁵.

En la mayoría de los casos de esclerodermia, el compromiso cutáneo (acartonamiento de la piel) suele ser la primera manifestación de la enfermedad, y el compromiso visceral aparece años después. La esclerodermia sistémica sin esclerodermia fue originalmente descrita por Rodnan⁶⁶ en 1961, quien informa de cuatro pacientes que murieron por compromiso multiorgánico secundario a esclerodermia sistémica, pero con

compromiso de piel mínimo o ausente; dos de los pacientes tenían compromiso cardíaco y dos gastrointestinal. Lomeo et al⁶⁷, informaron de seis casos que iniciaron con compromiso pulmonar y luego desarrollaron esclerodermia en un lapso de cuatro meses a siete años. Se adicionan cuatro casos más a la literatura con las mismas características, un importante porcentaje de estos pacientes presentaban dismotilidad esofágica, enfermedad pulmonar obstructiva, fenómeno de Raynaud, anticuerpos antinucleares positivos y capillaroscopia anormal. Posteriormente, otros informes han aparecido en la literatura.

Nuestra paciente con esclerodermia sin esclerodermia presentó como manifestación inicial de la enfermedad: calcinosis distróficas universalis sin fenómeno de Raynaud, telangiectasias, compromiso de piel o dismotilidad esofágica que sugirieran un síndrome de CREST; en su evolución no ha presentado artralgias ni compromiso de manos (8 años después).

La calcinosis, especialmente la cutis o circunscrita, se ha considerado como un hallazgo clínico importante de la esclerodermia. Su relación con la variante CREST ha sido bien estudiada y en especial su fuerte asociación con los anticuerpos anticentromero (ACA) en pacientes con enfermedades del tejido conectivo ha sugerido que éstos son un factor de riesgo para el desarrollo de calcinosis. La incidencia de calcinosis en pacientes con ACA varía del 42% al 71%. En el estudio de Itoh y Sato⁶⁸ se encontró asociación entre HLA-A2 con la calcinosis, lo que sugeriría un subgrupo de pacientes genéticamente determinados con riesgo de esta complicación.

Nuestra paciente tenía anticuerpos antinucleares (ANA) positivos, patrón citoplasmático y su calcinosis era universalis. Nosotros reportamos recientemente seis pacientes con calcificaciones distróficas generalizadas que tenían dermatomiositis del adulto pero sin calcinosis cutis. El caso que reportamos ahora es compatible con esclerodermia en la biopsia de piel y no tiene ningún hallazgo de miopatía inflamatoria. La calcinosis universalis ha sido descrita en niños con dermatomiositis, usualmente cursa con vasculitis sistémica, los estudios histopatológicos revelan alteraciones en la microvasculatura similares a las encontradas en la esclerodermia, sugi-

riendo un mecanismo fisiopatológico común que compromete grandes áreas del cuerpo, que ocasiona isquemia tisular, ya sea por un proceso inflamatorio vascular o por una vasculopatía. Usualmente los niveles de calcio y fósforo son normales. Nuestra paciente tenía discreta hipocalcemia y antecedentes de cirugía de tiroides, pero todos los estudios relacionados con metabolismo óseo son normales, lo que sugiere un mecanismo de calcinosis distrófica.

Otros diagnósticos diferenciales a considerar en la calcinosis universalis incluyen la calcinosis tumoral, la insuficiencia renal crónica, hipervitaminosis D3, síndrome leche-alcalino, enfermedad por microcristales, hiperparatiroidismo, etc. Algunos clasifican las calcificaciones cutáneas en cuatro tipos: distróficas (como en nuestro caso), idiopática, tumoral y metastásica. Se han descrito en lupus eritematoso sistémico (LES), pacientes con insuficiencia renal crónica bajo tratamiento con hemodiálisis probablemente por hiperfosfatemia e hiperparatiroidismo secundario, mecanismo diferente al de los pacientes parapléjicos que desarrollan calcificaciones distróficas por irritación local. También se han descrito estas calcificaciones en las conjuntivas de los pacientes renales y se ha observado que probablemente la intoxicación por aluminio sea igualmente un factor calcificante^{5,6}.

Las de origen tumoral ocurren por calcificaciones con formación de hueso, por metaplasia de tejido cartilaginoso y por necrosis, hemorragias o cambios de los tejidos. Otras calcificaciones son del tipo distrófico, como las observadas en los seminomas. Otras causas de calcinosis incluyen enfermedades granulomatosas, procesos infecciosos y aplicación local de glucocorticoides^{5,6}.

La paciente que informamos pertenece al subgrupo de esclerosis sistémica sin escleroderma y para algunos hace parte de la forma limitada. Según Leroy et al⁶⁹, su diagnóstico se basa en fenómeno de Raynaud, dismotilidad esofágica, telangiectasias, hallazgos capilaroscópicos y compromiso pulmonar. Sus características clínicas, serológicas y el pronóstico son menos conocidos. La capilaroscopia es muy útil en su sospecha. La biopsia de piel en fases tempranas revela atrofia epidérmica, fibrosis dérmica, aumento de mastocitos e in-

filtrado mononuclear perivascular. La presencia de calcinosis universalis en esclerodermia no ha sido descrita previamente a diferencia de la forma circunscrita que se encuentra más frecuentemente en el síndrome de CREST. Lally et al^{69,70} analizaron 91 pacientes con esclerodermia y encontraron que el 14% se presentaban con manifestaciones atípicas, dentro de las cuales no se incluía la calcinosis; al igual que la ausencia de su mención en revisiones recientes. La asociación de esclerosis sistémica sin esclerodermia con LES ha sido previamente informada, caracterizándose por presencia de fenómeno de Raynaud, dismotilidad esofágica y fibrosis pulmonar.

La calcinosis universalis es una entidad que desde las descripciones clásicas y de acuerdo a los sitios donde se acumula el depósito calcáreo la clasifican en circunscrita, «idiopática» o asociada a las enfermedades del tejido conjuntivo. La forma idiopática descrita en un niño en 1931 por Bauer et al⁵⁵, se relacionó con un cuadro de dermatomiositis, lo mismo observó con el artículo descrito por Leystina et al⁵⁶, en 1964, sobre calcinosis intersticial, ya que en estos artículos no se plantea en forma clara su mecanismo patogénico, sino que se realiza una descripción de los depósitos de las sales de calcio en el tejido celular subcutáneo. En la primera edición del libro de Resnick y Niwayama⁷¹, en 1981, la calcinosis universalis idiopática es un resumen de los artículos mencionados anteriormente. Posterior a esta descripción de la forma idiopática, no encontraron documentación en la literatura médica. En nuestro criterio para que se induzca una calcinosis es necesario que exista un tejido lesionado y esto predispone a la calcificación extraesquelética asociada a un producto de solubilidad sérica calcio-fósforo normal.

La lesión tisular que se lleva a cabo en la dermis y en el tejido celular subcutáneo, en los músculos, ligamentos, tendones, bursa, suele ser secundario a un proceso inflamatorio, necrótico, fibrótico, infeccioso, hemorrágico, que puede liberar un material que tiene las propiedades de nuclear sales de fosfato de calcio y carbonato de calcio que se depositan en estos tejidos produciendo nódulos calcáreos que van a coalescer ocasionando grandes masas

y por ende la calcificación distrófica. De acuerdo al tamaño del depósito de sales de calcio y del sitio del depósito, la calcinosis distrófica que se observa en la dermatopolimiositis, síndrome de CREST, esclerosis sistémica progresiva son la calcinosis circunscrita a la dermis y tejido subcutáneo en las falanges distales, o una extensa en los dedos (calcinosis digital), alrededor de la articulación como se observa en la enfermedad mixta del tejido conectivo, dedos, palma de las manos, en antebrazos, muslos, piernas y alrededor del trocánter. La calcinosis tumoral que es el segundo tipo de calcificación de acuerdo a la clasificación de Greenfield⁷², se ha descrito asociada a dermatopolimiositis. Generalmente son asintomáticas, pero cuando los depósitos se presentan en áreas de roce o trauma como en los codos, o en áreas que soportan peso como en los glúteos son dolorosas. En una de nuestras pacientes con dermatomiositis encontramos masas secundarias a depósitos calcáreos en glúteos y muslos que condicionan una calcinosis distrófica pseudotumoral.

De acuerdo a la clasificación de Greenfield⁷², publicada en 1975, se clasifica el depósito de las sales de calcio en los tejidos blandos en tres tipos: calcificación metastásica relacionada a una alteración en el metabolismo del calcio y del fósforo, calcinosis secundaria al depósito de sales de calcio en el tejido subcutáneo en presencia de un metabolismo calcio-fósforo normal y calcinosis distrófica cuando las sales de calcio se depositan en el tejido desvitalizado o dañado en ausencia de un trastorno metabólico.

En cuanto al lupus en un informe de Rothe, Grant-Kels y Naomi Rothfield⁴¹, informan un caso de calcinosis extensa cutis y revisan otros 23 pacientes con estas mismas características que coinciden en que los pacientes con lupus que se complicaron con una calcinosis extensa cutis tenían una enfermedad con una larga evolución. Marzano et al⁷³ describieron un caso de calcinosis distrófica en un paciente con lupus cutáneo subagudo.

En conclusión, podemos plantear que las calcinosis universalis asociadas a las diferentes colagenosis tienen mecanismos patogénicos diferentes, pero asociadas generalmente a un proceso inflamatorio que deja un sustrato tisular lesionado ocasio-

nando la calcinosis distrófica que es similar en todas las colagenosis estudiadas en éste artículo.

BIBLIOGRAFÍA

- Patin G. Lettres Choises de Feu de M. Guy Patin. Cologne 1962; 5: 28.
- Munchmeyer. Uber die Myositis ossificans progressiva. Ztsch F Rat Med 1869; 34: 9.
- Teissier L J. Du diabetes phosphatique recherches et varations des phosphates dans les urines. Thesis Patis 1876.
- Weber H. Sklerodermie. Korresp Bl Schweiz Arz 1878; 20: 623-62.
- Iglesias-Gamarra A, Vásquez Lamadrid J, Abud-Mendoza C. Enfermedades metabólicas del hueso. Vol II. Santafe de Bogotá: Editorial Instituto Nacional de Salud; 1992.p.677-8.
- Chalem P, Restrepo JF, Forero E, Rondón F, Peña M, Iglesias-Gamarra A. Calcificación y osificación extraesqueléticas. Calcinosis, Calcergia y calcifilaxis. Rev Facultad de Medicina. Universidad Nacional 1996; 44: 16-23.
- Favus MJ. Extraskelatal (Ectopic). Calcification and Ossification. Primer on the metabolic bone diseases and disorders of mineral metabolism. 2th Ed. New York: Raven Press; 1993; 386-95.
- Steinitz H. Calcinosis circumscripta (Kalkgicht) and calcinosis Universalis. Ergebn, Inn Med. Kinderheilk 1931; 39: 216-38.
- Anderson HC. Calcific diseases; a concept. Arch Pathol Lab Med 1983; 107: 341-8.
- Klotz O. Studies upon calcereous degeneration. The process of pathological calcification. J Exp Med 1905; 7: 633.
- Swanson WW, Forster WG, Lob LV. Calcinosis circumscripta. Am J Dis Child 1933; 45: 590.
- Atkinson FRB, Weber FP. Cutaneous and subcutaneous calcinosis. Brit J Dermatol 1938; 50: 267-310.
- Blance CE, White SJ, Braunstein EA, Bowywr SL, Sullivan DB. Patterns of calcification in childhood dermatomyositis. Am J Roentgenol 1984; 142: 397-400.
- Nunley JR, Jones LME. Calcinosis Cutis. Medicine Journal 2001; 2: 1-16.
- Nielsen AO, Johnson E, Hentzer B, Kobayasi T. Dermatomyositis with Universal Calcinosis. A Histopathological and Electron Optic Study. J Cutaneous Pathology 1979; 6: 486-91.
- Label H, Madse AR. A Case of Calcinosis Universalis. Acta Med Scand 1947; 127: 53.
- Wilens G, Derby J. Calcification of Subcutaneous Tissue in a Child (Calcinosis Universalis). Amer J Dis Child 1926; 31: 34.
- Wheeler CE.AC, Cawley EP, Grekin EH, Zbeutlin G. Soft Tissue Calcification. With Special Referencie to its Occurrence in the «Collagen Diseases». Ann Intern Med 1952; 36: 1050.
- Veré M. Ueber Calcinosis universalis: Beitr Path Anat 1912; 53: 212.
- Rauer W, Marble A, Bennett GA. Further Studies in a Case of Calcification of Subcutaneous Tissue («Calcinosis Universalis») in a Child. Amer J Med Sel 1931; 182: 237.
- Livine MD, Rubin OS, Follis R, II Jr., Howard JE. «Histochemical Studies on Calcinosis Universalis With Respect to Possible Relationship Between Normal and Pathological Calcification». In: Metabolic Interrelations; Transactions of the First Conference. New York: Josiah Macy, Jr. Foundation; 1949. p. 41.
- Arendt FC, Patee C J, Mitchell HS. Calcinosis Universalis. Canad Med Ass J 1955; 73: 269.
- Skosogorenko GF. Calcinosis Interstitialis Universalis. J Bone Joint Surg 1932; 14: 339.
- Universalis, and a Suggested Method of Treatment. Brit J Child Dis 1931; 28: 29.
- Scott RB, Delilly MR. Idiopathic Calcinosis Universalis: Report of Case in Child Treated With Corticotrophin (ACTH) and Cortisone. AMA Amer J Dis Child 1954; 87: 55.
- Harrison RJ, Feiweil M. Thibierge-Weissenbach Syndrome (Scleroderma With Calcinosis). Brit J Derm 1956; 68: 138.
- Byron CS, Michalover S. Calcinosis and Scleroderma With Parathyroidectomy. Ann Intern Med 1943; 18: 225.
- Medvei VC. Extensive Interstitial Calcinosis With Osteoporosis and Scleroderma-Dermatomyositis. Lancet 1945; 2: 708.
- Douglas AH, Randel WH Jr. Case of Scleroderma and Calcinosis Circumscripta. New York J Med 1953; 53: 87.
- Winder PR, Cutis AC. Edathamil in the Treatment of Scleroderma and Calcinosis Cutis. Arch Derm 1960; 82: 732.
- Coltoiu AL, Maateescu D, Diaconu J SLE. Calcifying polymyositis and ascitogenic cirrhosis. Rom Med Rev 1968; 12: 29-32.
- Kabir DI, Maldinson FD. Lupus erythematosus and calcinosis cutis. Archa Dermatol 1969; 100: 17-22.
- Tay CH. Cutaneous manifestations of systemic lupus erythematosus: a clinical study from Singapore. Australas J Dermatol 1970; 11: 30-41.
- Savin JA. Systemic lupus erythematosus with ectopic calcification. Br J Dermatol 1971; 84: 191-2.
- Power RJ. Systemic lupus erythematosus with widespread subcutaneous fat calcification. Proc R Soc Med 1974; 67: 215-7.
- Quismorio FP, Dubois EL, Chandor SB. Soft-tissue calcification in systemic lupus erythematosus. Arch Dermatol 1975; 111: 352-6.
- Budin JA, Feldamn F. Soft tissue calcifications in systemic lupus erythematosus. Am J Roentgenol Radium Ther Nul Med 1975; 124: 358-64.
- Weinberger A, Kaplan JG, Myyers AR. Extensive soft tissue calcification (calcinosis universalis) in systemic lupus erythematosus. Nn Rheum Dis 1979; 38: 384-6.
- Simons-Ling N, Schachner L, Penneys N, Gorman H, Zillereulo G, Strauss J. Childhood systemic lupus erythematosus: association with pancreatitis, subcutaneous fat necrosis, and calcinosis cutis. Arch Dermatol 1983; 119: 491-4.
- Carette S, Urowitz MB. Systemic lupus erythematosus and diffuse soft tissue calcifications. Int J Dermatol 1983; 22: 416-8.
- Rothe MJ, Grant-Kels JM, Rothfiel NF. Extensive calcinosis cutis with systemic lupus erythematosus. Arch Dermatol 1990; 126: 1060-3.
- Rosenthal M. Das Sharp-syndrom (mixed connective tissue disease). Schweiz Med Wschr 1976; 106: 129.
- Baurle G, Hornstein OP. Generalized Cutaneous calcinosis and mixed connective tissue disease. Dermatologica 1979; 158: 257-68.
- Itoh O, Nishimakit, Itoh M, Ohira H, Irisawa A, Kaise S, Kasukawa R. Mixed connective tissue disease with severe pulmonary hypertension and extensive subcutaneous calcification. Internal Medicine 1998; 37: 421-5.
- Glimcher MJ, Krane SM. Studies on the interactions of collagen and phosphate. In: McLean FC, editor. Radioisotopes and Bone, A Symposium. Philadelphia, Pa: FA Davis Co Publishers; 1962; 393.
- Pastel A, Grupper C. Calcifications sous-cutanées, calconose généralisée en aiguillettes, cysticérose. Bull Soc Fr Derm Syph 1969; 76: 28.
- Kilburn P. Calcinosis: A Review With Report of Four Cases. Postgrad Med J 1957; 33: 555.
- Rothstein JL, Welt S. Calcinosis Universalis and Calcinosis Circumscripta in Infancy and Childhood. Amer J Dis Child 1936; 52: 368.
- Sunderman FW Jr, Sunderman FW. Interstitial Calcinosis. Amer J Med Sci 1957; 234: 287.
- Davis J, Moe PJ. Favorable Response of Calcinosis Universalis to Edathamil Disodium. Pediatrics 1959; 24: 780.
- Fink CW, Baum J. Treatment of calcinosis universalis with chelating agent. J Dis Child 1963; 105: 390-6.
- Weber FP. Multiple Calcification (Calcinosis) in the Subcutaneous Tissue. Proc Roy Soc Med 1913; 6: 14.
- Briggs JN, Illingworth RS. Calcinosis Universalis Treat With Adrenocorticotrophic Hormone and Cortisone. Lancet 1952; 2: 800.
- De Laney FG, Hollinger HZ, Pattec CJ. Effect of Acetazolamide (Diamox) and Phytin on Calcinosis Universalis. Cartad Med Ass J 1956; 75: 292.
- Bauer W, Marble A, Bennett G. Further studies in a case of calcification of the subcutaneous tissue («Calcinosis universalis») in a child. Am J Med Sci 1931; 182: 237-42.
- Leistyna JA, Jassan HI. Interstitial calcinosis. Am J Dis Child 1964; 107: 96-101.
- Reines S. Petrificario cutis circumscripta. Arch Derm Syph (Wein) 1907; 88: 267.
- Thibierge G, Weissenbach RJ. Une forme de concretions clacaires sous cutanées en relation avec la sclérodermia. Bull Soc Med Hop (Paris) 1910; 30: 10-39.

59. Weissenbach RJ, Truchot F. Rheumatismes Chroniques fibreux. Sclerodermie. Concrétions calcaires sous-cutanées. Etude radiologique et biochimique. Bull Soc Med Hop Paris 1935; 47: 837-47.
60. Morse JL. Calcifications of the skin in a child. Am J Dis Child 1921; 22: 412-4.
61. Tisdall EP, Erbl H. Report of two cases with unusual calcinosis deposit. Am J Dis Child 1924; 27: 28-33.
62. Langmed PS. The relationship between certain rare disease generalized scleroderma, calcinosis, dermatomyositis, myositis, fibrosis. Arch Pediat 1923; 40: 112-8.
63. Steinitz H. Calcinosis circumscripta («Kalkgicht») und Calcinosis universalis. Ergebn Inn Med Kinderheik 1931; 39: 216.
64. Atkinson FFB, Weber FP. Cutaneous and Subcutaneous Calcinosis. Brit J Derm 1938; 50: 267.
65. Tuffane DL. Systemic scleroderma. Med Clin North Am 1989; 73: 1167-74.
66. Rodnan GP, Fennel RH. Progressive Systemic sclerosis sine scleroderma. JAMA 1962; 180: 665-70.
67. Lomeo RM, Cornella RJ, Shabel S, Silver RM. Progressive systemic sine scleroderma presenting as pulmonary interstitial fibrosis. Am J Med 1989; 87: 525-7.
68. Itoh NK, Sato A. Calcinosis and the anticentromero antibody: Its clinical, radiological and immunogenetic aspects. Br J Rheumatol 1992; 31: 9-12.
69. LeRoy EC, Black C, Fleischmajer R, Jablonska S, Krieg T, Medsger TA Jr, et al. Classification and pathogenesis of the systemic sclerosis. J Rheumatol 1988; 15: 202-5.
70. Lally EV, Jimenez SA, Kaplan S. Progressive systemic sclerosis: Mode of presentation rapidly progressive disease course, and mortality based on a analysis of 91 patients. Sem Arthritis Rheum 1988; 18: 1-13.
71. Resnick D, Niwayama G. Diagnosis of bone and joint disorders. Philadelphia: W.B. Saunders Co; 1981. p. 1575-97.
72. Greenfield GB. Radiology of bone diseases. 2nd ed. Philadelphia: JB Lippincott Co; 1975. p. 491.
73. Marzano AV, Kolesnikova LV, Gasparini G. Dystrophic calcinosis in subacute lupus. Dermatology 1999; 198 : 90-2.

NOTICIAS

OSTEOPOROSIS SECUNDARIAS

VII REUNIÓN MONOGRÁFICA DE LA SOCIEDAD ESPAÑOLA DE INVESTIGACIÓN ÓSEA Y METABOLISMO MINERAL (SEIOMM)

Y

IV CURSO NACIONAL DE LA FUNDACIÓN HISPANA DE OSTEOPOROSIS Y ENFERMEDADES METABÓLICAS ÓSEAS (FHOEMO)

Con el patrocinio de la International Osteoporosis Foundation (IOF)

Toledo, 3 y 4 de octubre 2002

Información: Pharmacongress

Avda. de Burgos, 12

28036 Madrid