

## Presentación de casos

### TARSITIS ANQUILOSANTE

**La tarsitis anquilosante es una entidad recientemente descrita, perteneciente al grupo de las espondiloartropatías seronegativas relacionadas con el HLA - B27, la cual puede hacer parte de la espondilitis anquilosante o presentarse como una condición aislada.**

**Presentamos el caso de una mujer de 25 años con historia de 11 años de evolución con un cuadro clínico característico de la enfermedad, siendo el primer caso informado en Colombia. Se describe además la técnica de Harris, como un método radiológico simple de ayuda para el diagnóstico de la entidad.**

### INTRODUCCION

Las espondiloartropatías seronegativas constituyen un grupo heterogéneo de entidades clínicas interrelacionadas entre sí, cuyo prototipo es la espondilitis anquilosante (EA), conformado además por las artritis reactivas incluyendo el síndrome de Reiter, la artritis psoriásica, la artritis asociada con enfermedad inflamatoria intestinal y el llamado síndrome SEA (artropatía y entesopatía seronegativa) (1).

Estas entidades comparten características clínicas y radiográficas, al igual que factores genéticos predisponentes. Desde 1973 se conoce la correlación de la EA y todas las espondiloartropatías asociadas con el HLA B-27, como un claro factor genético que predispone a su presentación (2-4). No obstante las características compartidas, dichas entidades tienen un amplio espectro clínico y una de estas espondiloartropatías puede presentarse en diferentes combinaciones poco típicas y por tanto, los criterios de clasificación para estos subgrupos clínicos serían inapropiados.

En la EA se han descrito varios subgrupos que pueden diferir en su forma de presentación, curso clínico y severidad. Burgos-Vargas y Granados-Arriola (5), recientemente han descrito la tarsitis anquilosante como un nuevo subgrupo de espondiloartropatía relacionado con el HLA B-27 y que puede ocurrir como parte de la EA o presentarse como una condición aislada.

Presentamos un caso de tarsitis anquilosante, el primero informado en la literatura colombiana. Se describe el cuadro clínico característico de esta entidad y la técnica de Harris, como un método radiológico simple, de ayuda para el diagnóstico de la entidad.

### Presentación del caso

Paciente de sexo femenino de 25 años de edad, raza blanca, natural y procedente de Boyacá, con historia de 11 años de evolución de dolor en tarso y cuello de pie bilateral, acompañado de aumento de volumen y limitación funcional que se convirtió en incapacitante impidiendo la deambulacion. No hay historia de dolor lumbar ni glúteo, diarrea ni manifestaciones cutáneas. No existen antecedentes patológicos de importancia y la historia familiar para artropatías y psoriasis es negativa.

Historia de hipo y oligomenorreas desde la menarquia. El examen físico cardiopulmonar es normal con expansión torácica sin alteración. El examen osteoarticular de la columna es normal, con flexión espinal anterior conservada; sacroiliacas sin alteraciones. Se encuentra aumento de volumen de tobillos y tarsos bilateralmente, con caída del arco longitudinal, retropié en valgo (Figura 1) e hiperqueratosis plantar. Sinovitis en cuellos de ambos pies y tarsos, con limitación funcional e intenso dolor a la palpación, entesitis aquiliana y fascitis plantar bilateral. El cuadro hemático y las pruebas de función hepática y renal son normales, VSG 31 mm por Wintrobe, anticuerpos antinucleares y factor reumatoideo negativos; HLA B-27 positivo.

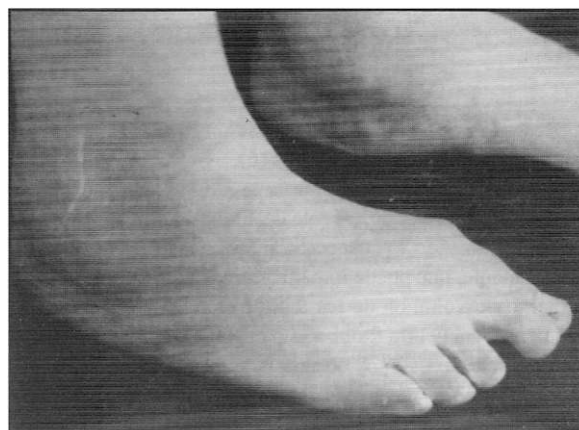
Las radiografías de tarsos mediante la proyección de Harris y las de cuello de pie, demuestran disminución del espacio astrágaloescafoideo, calcáneoocuboideo y del cuboides con el cuarto metatarsiano y la tercera cuña, con esclerosis y pérdida de la nitidez de los contornos. La proyección lateral evidencia espolones y periostitis en los bordes posterior e inferior de los calcáneos (Figura 2).

La tomografía axial computarizada (TAC) de pies, muestra estrechamiento e irregularidad de las articulaciones subastragalinas y astrágaloescafoideas con anquilosis subastragalina (Figura 3). Las radiografías y TAC de articulaciones sacroiliacas revelan pérdida de los contornos con puentes óseos y esclerosis subcondral (Figura 4). Las radiografías de columna lumbar son normales (Figura 5).

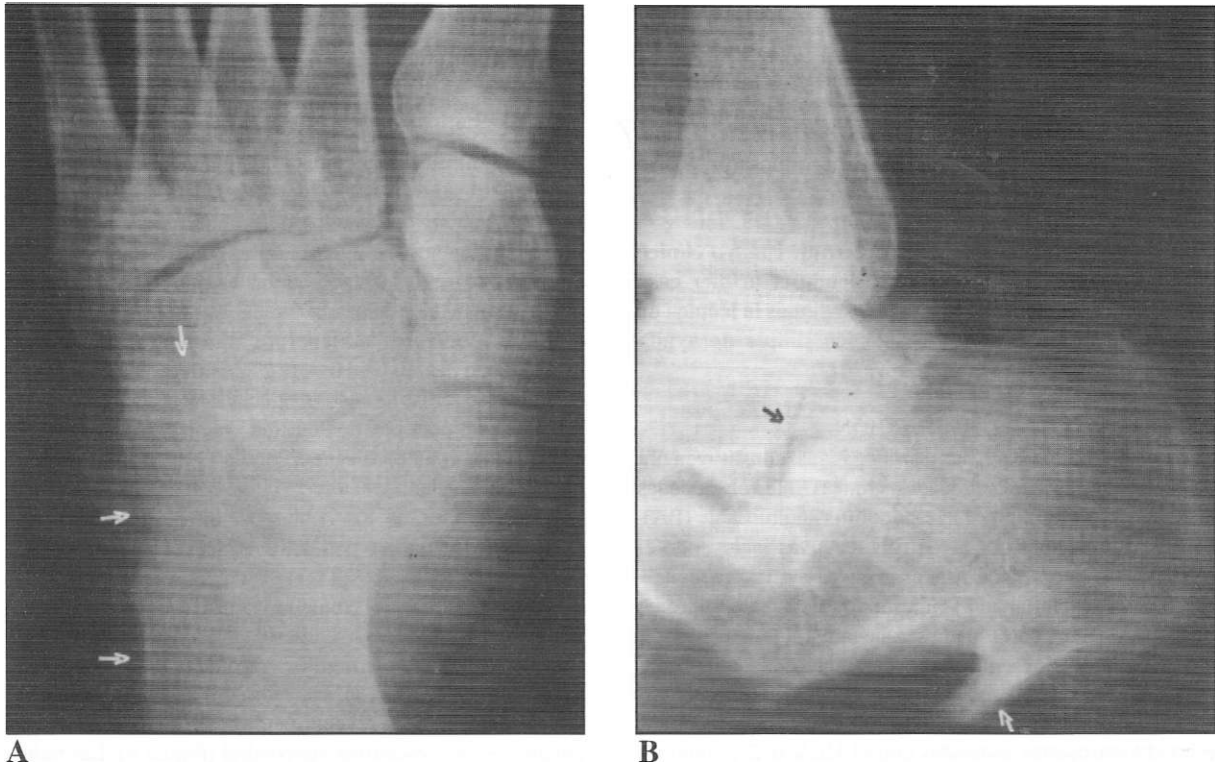
En la biopsia sinovial del tobillo se observa sinovitis proliferativa difusa con engrosamiento de la membrana sinovial, formación de proyecciones edematosas, estratificación de sinoviocitos, infiltración moderada de linfocitos y células plasmáticas y depósito de fibrina.

### DISCUSION

Dentro del amplio y heterogéneo grupo de las espondiloartropatías seronegativas, pueden identificarse



**Figura 1.** Se observa gran aumento de volumen a nivel de articulaciones de tobillos y tarsos en forma bilateral. Pie plano en prono-valgo.



**Figura 2.** Radiografías de pies. **2A.** Proyección de Harris: se aprecia disminución del espacio astrágalo-escafoideo, calcáneo-cuboideo y del cuboides con el cuarto metatarsiano y la tercera cuña, con esclerosis y pérdida de la nitidez de los contornos. **2B.** Espolón y periostitis en bordes posterior e inferior del calcáneo.

subgrupos específicos con características clínicas e imagenológicas distintivas, que amplían aún más el espectro de estas enfermedades. Así, se describen subgrupos de la EA tales como la EA juvenil, la EA en la mujer, la enfermedad entre familiares de primer grado y la tarsitis anquilosante (5).

El compromiso tarsal, particularmente del mediotarso, se presenta aproximadamente en 60% de los pacientes mexicanos con EA. En el subgrupo de EA juvenil puede verse hasta en 87% de los pacientes, mientras que en la enfermedad de comienzo en la edad adulta el compromiso alcanza sólo 25% (6). La afección del tarso no se menciona como compromiso relevante en la EA de los adultos (6).

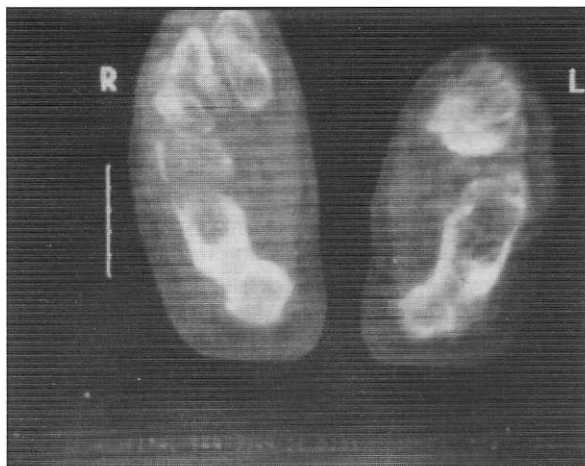
La característica clínica de la tarsitis anquilosante es la presentación en un adolescente de síntomas severos de dolor del calcáneo y de los aspectos anterior y medial del tarso, incapacitante, que puede impedir la marcha. Se acompaña de aumento de volumen de los tejidos blandos a ese nivel. Al examen se encuentra dolor a la palpación y a los movimientos del tarso con signos de inflamación y dolor exquisito a nivel de los sitios de entesis del calcáneo, con fascitis plantar o entesitis aquiliana. En general, la articulación tibioastragalina y las metatarsofalángicas están preservadas (6).

A los rayos x se pueden observar diferentes estados de la enfermedad. Inicialmente se encuentra disminución de los

espacios articulares a nivel del tarso, disminución de la densidad ósea y crecimiento óseo a nivel de los sitios de inserción de los tendones en el calcáneo. Se pueden observar cambios periósticos y sindesmófitos incipientes. En los sitios de entesis del tarso y del calcáneo se evidencian cambios quísticos y erosiones, seguidos por formación subperióstica de nuevo hueso. En un estadio posterior hay anquilosis y formación de grandes espolones óseos en los sitios de inserción de los tendones (6).

La resonancia magnética en T1 revela la anquilosis a nivel de los huesos del tarso y la proliferación ósea cortical en sitios de inserción tendinosa. En T2 se evidencian señales de alta intensidad dadas por engrosamiento de las vainas sinoviales de los tendones y las bursas a ese nivel (6).

Dentro del grupo de espondiloartropatías en la infancia y la adolescencia, el síndrome de entesopatía y artropatía seronegativa (SEA) es la forma más común de presentación. Este síndrome originalmente descrito por Roseberg y Petty en 1982 (7), está conformado por pacientes que inician sintomatología musculoesquelética antes de los 16 años de edad, con presencia de signos de entesopatía, con artralgiás o artritis, ausencia de anticuerpos antinucleares y factor reumatoideo negativo (8). Este síndrome identifica niños o adolescentes destinados a desarrollar espondiloartropatías, y



**Figura 3.** TAC de pies: estrechamiento e irregularidad de las articulaciones subastragalinas y astragaloescapoides con anquilosis subastragalina.

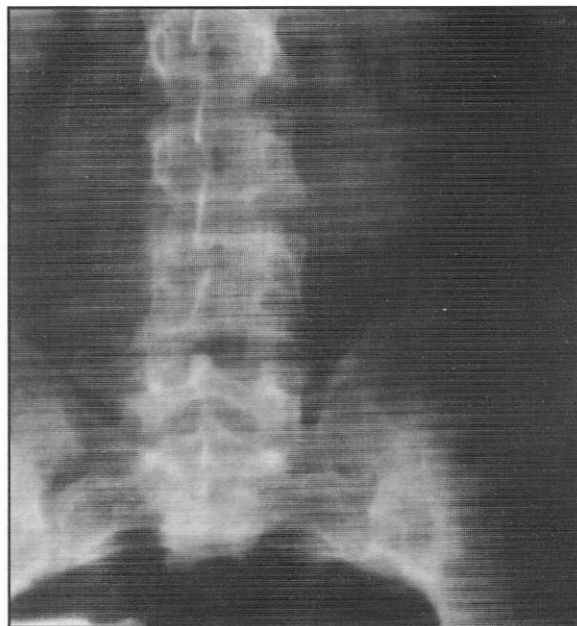
puede permitir la diferenciación de tales casos con otros desórdenes reumáticos particularmente con artritis reumatoidea juvenil (7). El síndrome SEA es la forma de presentación más común de la EA juvenil, pero no todos los pacientes desarrollan EA y por tanto pueden emerger de este síndrome pacientes con artritis reactivas o síndrome de Reiter, artritis psoriásica y enteropática e incluso artritis reumatoidea juvenil (8, 9).

Para Burgos-Vargas y Granados-Arriola, la enfermedad tarsal es la característica más notoria del síndrome SEA. La mayoría de estos pacientes desarrolla síntomas a nivel de la columna, con flexión espinal anterior limitada y evidencia radiológica de sacroiliitis, dentro de los primeros cinco años de la enfermedad, llenando así los criterios diagnósticos de EA (10).

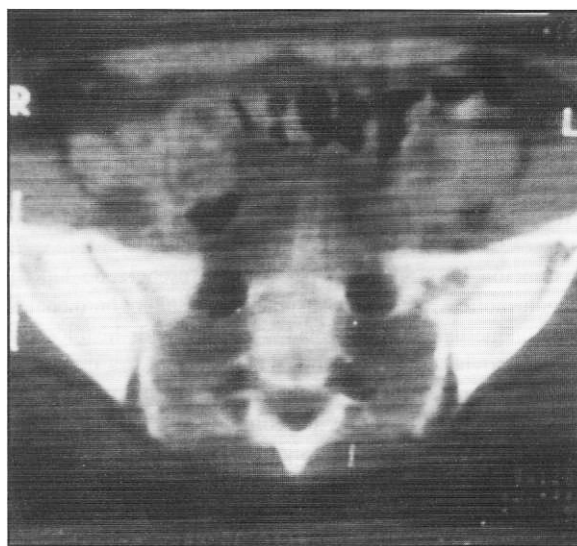
El caso presentado tiene varios puntos de particular interés. En primer término, el predominio de la tarsitis como único síntoma dentro del cuadro clínico; no obstante el largo tiempo de evolución de la enfermedad no ha presentado sintomatología a otro nivel. El hallazgo de sacroiliitis fue netamente incidental, ya que no había datos en la historia ni al examen que sugirieran este compromiso.

Dado que el compromiso tarsal ha predominado durante todo el curso de su evolución clínica, el diagnóstico más apropiado es tarsitis anquilosante, que como ya se ha documentado, puede presentarse como un subgrupo de la EA u ocurrir como una entidad aislada relacionada con el HLA B-27 (5).

Otro aspecto de interés es la presentación de nuestro caso en una mujer. Tanto dentro de las espondiloartropatías seronegativas como en el síndrome SEA, existe una clara preponderancia del sexo masculino, no obstante la distribución equitativa del HLA-B27 en ambos sexos (11,12). Se



**A**



**B**

**Figuras 4A.** Radiografía y **4B.** TAC de articulaciones sacroiliacas: pérdida de los contornos con puentes óseos y esclerosis subcondral, predominantemente en el lado izquierdo.

postula que factores supresores desconocidos relacionados con el estado hormonal, puedan reflejar tal diferencia. Es interesante que la EA juvenil usualmente comienza en la infancia tardía o al tiempo con la adolescencia, cuando precisamente hay un incremento marcado de la función gonadal. En mujeres con EA se han informado bajos niveles de estradiol y progesterona durante la fase secretoria tardía del ciclo menstrual

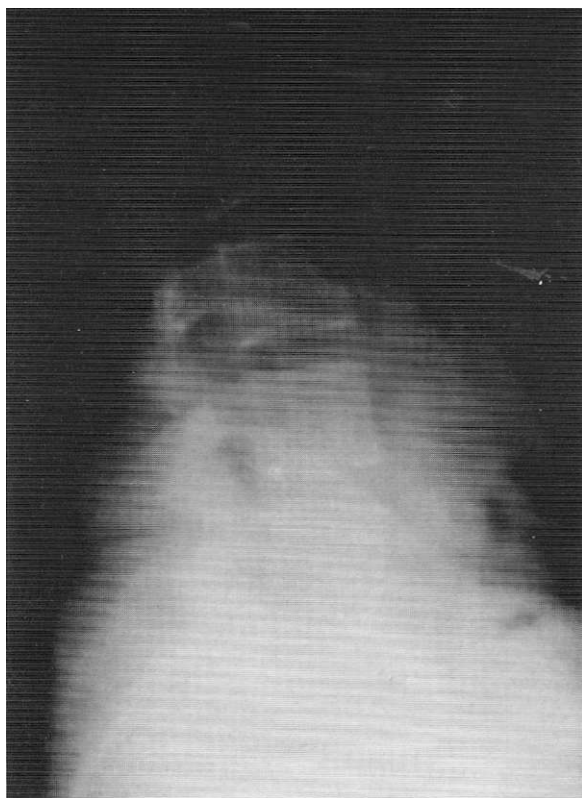


Figura 5. Radiografía de columna lumbar normal

(13). Por tanto, se discute un posible papel hormonal en la patogénesis de la EA (14). Nuestra paciente tiene signos de disfunción hormonal expresado por presencia de hipo y oligomenorreas, pero no se han practicado estudios hormonales.

Aunque han sido informados los hallazgos histológicos de la sinovial en EA juvenil, donde se muestra un patrón similar al de la artritis reumatoidea, excepto porque el grado de infiltrado linfoide y mononuclear, al igual que la neoformación de vasos, son significativamente menores (5), no hay datos de los hallazgos histopatológicos de la membrana sinovial en tarsitis anquilosante. Nosotros realizamos biopsia sinovial con aguja a nivel de tobillo, evidenciando hallazgos de sinovitis proliferativa difusa con moderado infiltrado mononuclear y depósito de fibrina.

Por último, aunque las técnicas imagenológicas modernas tales como la TAC o la RM, aportan valiosos datos para el diagnóstico de esta enfermedad, hemos encontrado de gran utilidad la proyección de Harris para el tarso, la cual se realiza con radiografías convencionales, disponibles donde no hay recursos más sofisticados.

En la técnica de Harris se hacen dos proyecciones en el mismo chasis y al mismo pie. Primera proyección: paciente de pie sobre el chasis con el pie que no se está tomando, atrás un paso. Rayo central con 15 grados posteriores entrando por el escafoides. Segunda proyección: el pie posterior avanza un

paso, sin mover el pie que se está tomando. Rayo central con 25 grados anteriores, saliendo a nivel del maléolo peroneo. Se repite el procedimiento con el otro pie.

#### SUMMARY

Ankilosing tarsitis is a recently described entity; it belongs to the group of seronegative arthropathies which are related to HLA-B27 and it can be part of ankylosing spondylitis or appear as an isolated entity. We illustrate the case of a 25 year old woman with a characteristic case that developed throughout 11 years - it was the first case described in Colombia. We also describe the Harris's technique as a simple radiological tool in the diagnosis of the disease.

Juan Carlos Londoño  
Mario Peña  
Humberto Lizarazo  
Jorge A. Pérez  
Antonio Iglesias

#### REFERENCIAS

1. Khan MA, van der Linden SM. A wider spectrum of spondyloarthropathies. *Sem Arthritis Rheum* 1990; **20**: 107-113.
2. Moll JMH, Haslock I, Macrae F, et al. Associations between ankylosing spondylitis, psoriatic arthritis, Reiter's disease, the intestinal arthropathies and Behcet's syndrome. *Medicine* (Baltimore) 1974; **53**: 343-364.
3. Brewerton DA, Hart FD, Nicholls A, et al. Ankylosing spondylitis and HLA B-27. *Lancet* 1973; **1**: 904-907.
4. Scholstein L, Terasaki PI, Bluestone R, et al. High association of an HLA antigen, W27, with ankylosing spondylitis. *N Engl J Med* 1973; **288**: 704-706.
5. Burgos-Vargas R, Granados-Arriola J. Ankylosing spondylitis and related diseases in the mexican mestizo. In: Khan MA, ed. Ankylosing spondylitis and related spondyloarthropathies. Spine: State of the art reviews, vol 4. Philadelphia, Hanley & Belfus; 1990: 665-679.
6. Burgos-Vargas R, Naranjo A, Castillo J, Katona G. Ankylosing spondylitis in the mexican mestizo: patterns of disease according to age at onset. *J Rheumatol* 1989; **16**: 186-191.
7. Rosenberg AM, Petty RE. A syndrome of seronegative enthesopathy and arthropathy in children. *Arthritis Rheum* 1982; **25**: 1041-1047.
8. Cabral DA, Kiem GO, Petty RE. SEA syndrome revisited: a longterm follow up of children with a syndrome of seronegative enthesopathy and arthropathy. *J Rheumatol* 1992; **19**: 1282-1285.
9. Burgos-Vargas R, Petty RE. Juvenile ankylosing spondylitis. *Rheum Dis Clin North Am* 1992; **18**: 123-142.
10. Burgos-Vargas R, Clark P. Axial involvement in the seronegative enthesopathy and arthropathy syndrome and its progression to ankylosing spondylitis. *J Rheumatol* 1989; **16**: 192-197.
11. Ansell BM, Bywaters EGL, Lawrence JS. Familial aggregation and twin studies in Still's disease, juvenile chronic polyarthritis. *Rheumatology* 1969; **2**: 37-48.
12. Petty RE, Malleson P. Spondyloarthropathies of childhood. *Pediatr Clin North Am* 1986; **33**: 1079-1096.
13. Jiménez-Balderas FJ, Tapia-Serrano R, Madero-Cervera I, et al. Ovarian function in active ankylosing spondylitis in women: clinical response to estrogen therapy. *J Rheumatol* 1990; **17**: 497-502.
14. Masi AT. Do sex hormones play a role in ankylosing spondylitis. *Rheum Dis Clin North Am* 1992; **18**: 153-176.

Dr. Juan Carlos Londoño Buenaventura: Médico Internista, Residente de Reumatología; Dr. Mario Peña Cortes: Profesor Asociado Medicina Interna, Reumatología; Dr. Humberto Lizarazo Peñalosa: Profesor Asociado Medicina Interna, Reumatología; Dr. Jorge A. Pérez Pardo: Profesor Asociado Radiología; Dr. Antonio Iglesias Gamarra: Profesor Asistente Medicina Interna, Reumatología.